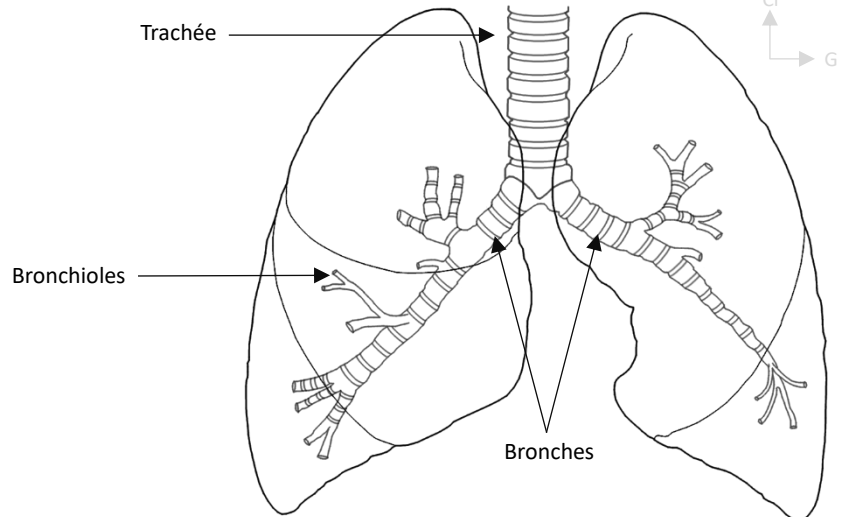


Composition :

- Trachée
- Bronches
- Bronchioles
- Alvéoles



Segmentation pulmonaire droite :

■ Lobe supérieur droit :

- 1) S. Apical
- 2) S. Dorsal
- 3) S. Ventral

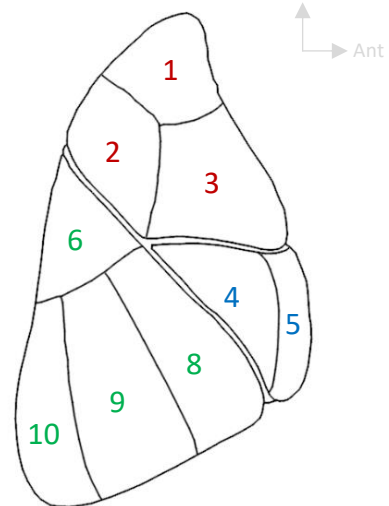
■ Lobe moyen droit :

- 4) S. Latéral
- 5) S. Médial

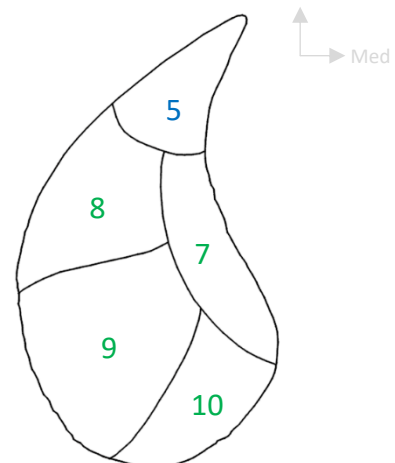
■ Lobe inférieur droit :

- 6) S. Apical (ou de Nelson)
- 7) S. Para cardiaque (uniquement vue inf)
- 8) S. Ventro basal
- 9) S. Latéro basal
- 10) S. Termino basal

Vue latérale



Vue inférieure



2 scissures

3 lobes



Retrouvez-nous sur :



contact@physiostudent.fr

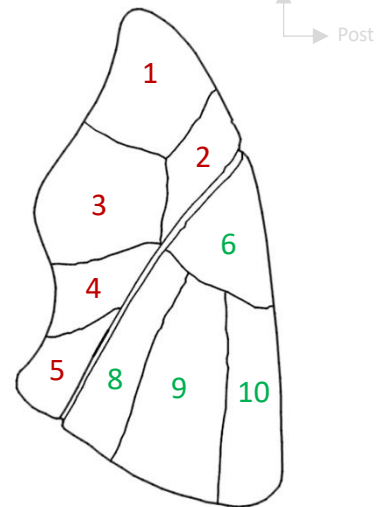
Segmentation pulmonaire gauche :

■ Lobe supérieur droit :

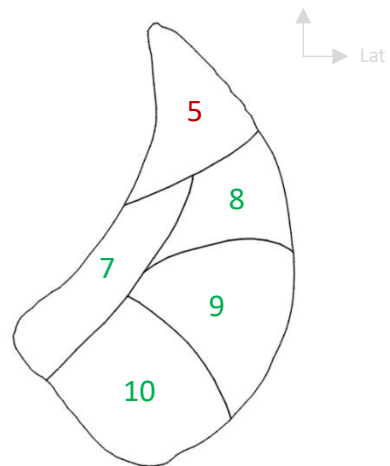
- Le Culmen
 - 1) S. Apical
 - 2) S. Dorsal
 - 3) S. Ventral

- La Lingula
 - 4) S. Cranial
 - 5) S. Caudal

Vue latérale



Vue inférieure



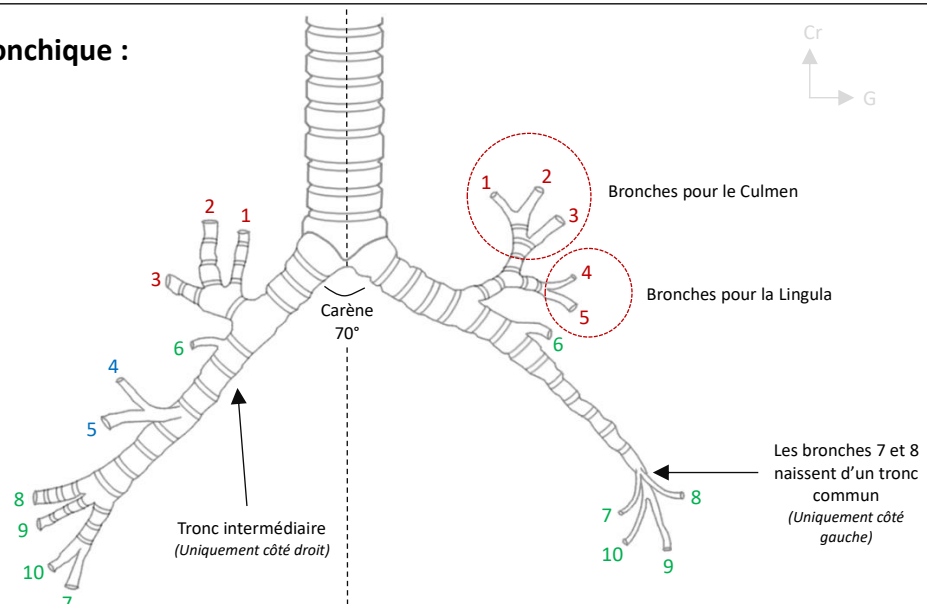
■ Lobe inférieur droit :

- 6) S. Apical (*ou de Nelson*)
- 7) S. Para cardiaque (*uniquement vue inf*)
- 8) S. Ventro basal
- 9) S. Latéro basal
- 10) S. Termino basal

1 scissure

2 lobes

Segmentation bronchique :



Retrouvez-nous sur :



contact@physiostudent.fr